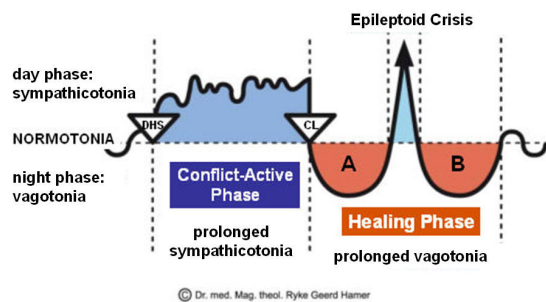




CASE STUDY # 11

DATUM: mei 2011

CLIËNT: 64-jarige, rechtshandige vrouw



Subjectieve klacht: de cliënte kreeg onlangs de diagnose **oppervlakkige flebitis [aderontsteking] in haar linker kuitaderen**, die zichtbaar waren opgezet en vergroot. Zij klaagde niet over pijn, maar maakte zich meer zorgen over de zwelling.

Observatie: De oppervlakkige ader van de linker kuit schijnt vergroot en ontstoken en is bij aanraking iets gevoelig.

Aangedane Organen: Beenaderen van de linker kuit

Embryonaal kiemblad: nieuw mesoderm

Hersencontrolecentrum: cerebrale medulla

GNM uitleg: Linker beenaderen: 'ball and chain conflict' (conflict van vastgenageld voelen); zich gebonden voelen t.a.v. haar moeder/kind, wat in de **conflict actieve fase** necrose veroorzaakt van de beenader en in **genezingsfase A** flebitis. Zij is mogelijkterwijs al in de genezingsfase en zal het oorspronkelijke conflict moeten identificeren om het Biologische Speciaal Programma (SBS) af te sluiten.

GNM begrip: de cliënte begreep de uitleg en erkende dat haar conflict te maken had met een bezoek aan de dokter met haar man die aan het dementeren is. Zij vertelde dat de arts haar zei dat de dementie van haar man een "frontaalkwabdementie" is, de ergste vorm die er bestaat (**haar DHS**). Zij gaf aan dat deze diagnose haar het gevoel gaf "gebonden te zijn" en zij was zenuwachtig dat zij niet meer goed voor haar echtgenoot zou kunnen zorgen die zij nu als een "kind" ziet, daarom de linker beenader (haar moeder/kind zijde).

Resultaat: tijdens een volgend bezoek 3 weken later i.v.m. een andere klacht, zei ze dat de zwelling in haar linker kuit na 3 dagen over was. Haar linker kuit bleek weer een normale omvang te hebben, bij palpatie werd licht littekenweefsel gevoeld. Zij vertelde dat zij zich in haar nieuwe rol in de relatie had geschikt en zij zich verder bezig houdt met de gezondheidsproblemen van haar echtgenoot.

Raadpleeg voor uitleg van vaktermen s.v.p. de woordenlijst of zoekfunctie op onze GNM-site.

<http://LearningGNM.com>